УДК 616.329-002
ББК 54.131

ВОПРОСЫ ДИФФЕРЕНЦИАЛЬНОЙ ДИАГНОСТИКИ И ПОДХОДЫ К ТЕРАПИИ ВОСПАЛИТЕЛЬНЫХ ЗАБОЛЕВАНИЙ КИШЕЧНИКА

О.А. МЕХТИЕВА[1], Т.Е. ЕЛИЗАРОВА[1],
Е.И. ЦЕЛЯКОВА[1], О.М. БЕРКО[1], А.В. БОТИНА[2]

Первый Санкт-Петербургский государственный
медицинский университет им. акад. И.П. Павлова.
1. Кафедра госпитальной терапии
им. акад. М.В. Черноруцкого.
2. Кафедра патологической анатомии
с патологоанатомическим отделением.

Воспалительные заболевания кишечника (ВЗК) являются хроническими аутоиммунными патологиями неизвестной этиологии, для которых свойственно не только поражение кишечника, но и развитие системных проявлений и целого ряда серьезных осложнений. В последние годы наблюдается значительный рост ВЗК. Так, во всем мире численность больных данной патологией увеличилась с 3,7 миллионов в 1990 году до 6,8 миллионов человек в 2017 году, стандартизированная по возрасту распространенность ВЗК за данный промежуток времени увеличилась с 79,5 на 100 000 населения в 1990 году до 84,3 – в 2017 году [7]. За последние 10 лет показатель ежегодного прироста ВЗК во всех странах, в том числе и в России, увеличился примерно в 6 раз [2].

Первой нозологической формой, которую включили в эту группу в конце XIX века, был язвенный колит (ЯК). Позднее, уже в 1932 году, американским гастроэнтерологом Crohn B.B. и его коллегами была описана вторая нозологическая форма из группы ВЗК – болезнь Крона (БК) – на тот момент являвшая себя эквивалентом неспецифического регионарного илеита. Проблема дифференциальной диагностики между ЯК и БК возникла в 60-70-е годы XX века, когда в связи с внедрением в широкую клиническую практику колоноскопии появились данные о том, что при БК может быть поражена не только подвздошная, но и толстая кишка [1]. В последующие десятилетия постепенно сформировались современные представления о клинических, лабораторных и инструментальных признаках, позволяющих провести дифференциальную диагностику между этими нозологиями.

Так, одним из основных их различий служит локализация патологических изменений как на макро-, так и на микроскопическом уровне. При ЯК в воспалительный процесс вовлекается только толстая кишка (исключение составляет ретроградный илеит). Воспаление зарождается в прямой кишке и распространяется в проксимальном направлении с формированием сначала левостороннего поражения, а затем – тотального колита. Во время эндоскопического осмотра кишки отмечается непрерывность поражения в виде отека, гиперемии слизистой, смазанности или полного отсутствия сосудистого рисунка, контактной или спонтанной кровоточивости, а также наличия петехий, эрозий или плоских язвенных дефектов, псевдополипоза на фоне измененной слизистой оболочки. При БК воспаление может возникать на любом участке желудочно-кишечного тракта от ротовой полости до ануса, однако излюбленной его локализацией является илеоцекальная область. Поражение носит сегментарный характер, при колоноскопии можно выявить наличие афт, глубоких щелевидных язв на фоне интактной слизистой, возможно обнаружение участков изменения слизистой оболочки по типу «булыжной мостовой», а также стриктур или отверстий свищевых ходов. Гистологически ЯК характеризуется нарушением архитектоники крипт, формированием криптитов, крипт-абсцессов, уменьшением числа бокаловидных клеток и муцина. Воспалительная инфильтрация представлена клетками лимфоплазмацитарного ряда (при активном воспалении также выявляются лейкоциты) и ограничивается собственной пластинкой слизистой оболочки. При БК воспалительный инфильтрат имеет трансмуральный характер, а при длительном существовании заболевания можно обнаружить саркоидоподобные гранулемы с эпителиоидными и многоядерными клетками Пирогова-Лангханса в подслизистом слое [3,4]. Вовлечение в воспалительный процесс всех слоев кишечной стенки можно обнаружить также с помощью инструментальных методов диагностики, таких как ультразвуковое исследование (УЗИ)

кишечника, магнитно-резонансной энтерографии (МРЭ), компьютерной томографии [8]. Что касается лабораторных методов обследования, провести дифференциальную диагностику позволяет определение специфических антител в крови. Таковыми являются антитела к Saccharomyces cerevisiae (ASCA) и антитела к цитоплазме нейтрофилов (ANCA). Согласно исследованиям, повышение титра иммуноглобулинов ASCA более характерно для БК, в то время как повышение ANCA – для ЯК [9].

Обозначенные особенности патологического процесса нозологических форм ВЗК обуславливают их клиническую картину. При ЯК на первый план выступает диарея колитического типа, сопровождающаяся тенезмами, вздутием живота, появлением крови в стуле (от прожилок до сгустков). Болевой синдром не характерен для ЯК и чаще представлен дискомфортом по левому фланку живота. При БК интенсивные боли могут выходить на первый план, а локализация их более разнообразна. Кровь в стуле встречается реже, чем при ЯК. Нередко ранние этапы БК протекают без клинической симптоматики и заболевание обнаруживается на этапе развития осложнений: формирования наружных или внутренних свищей, абсцессов, инфильтратов брюшной полости, анальных трещин, парапроктита стриктур с нарушением проходимости (появляются жалобы на тошноту, рвоту при «высокой» локализации стеноза, отмечаются запоры) [3, 4].

Несмотря на, казалось бы, очевидные различия этих двух патологий, в клинической практике существует понятие «неклассифицированное ВЗК», которое сочетает в себе признаки как ЯК, так и БК. В литературе имеются описания случаев, указывающих на возможность сосуществования ЯК и БК у одного пациента, а также трансформации одной нозологической формы в другую [5,6,10]. Рассматриваемый нами клинический случай входит в их число.

Описание клинического случая

Пациентка Б., 31 год, 12.11.2019 в плановом порядке поступила в клинику НИИ ревматологии и аллергологии на терапевтическое отделение №2 с жалобами на необильный кашицеобразный стул до 5-6 раз в сутки с примесью крови темного цвета или сгустками крови в каждой порции, ложные позывы на дефекацию до 4 раз в сутки, постоянное вздутие живота, выраженную общую слабость, снижение работоспособности. Также имели место боли в нижней половине живота, околопупочной области и левом подреберье спастического характера, не связанные с приемом пищи, возникающие в том числе и в ночное время, проходящие после дефекации или после приема спазмолитика. За последние 3 месяца пациентка похудела на 4 кг, в течение последнего месяца отмечала подъемы температуры тела в вечерние часы до 37,5° С.

Дебют заболевания у пациентки состоялся в 13-летнем возрасте (2001 год), когда впервые возникли неинтенсивные боли в околопупочной области и по ходу толстой кишки, а также послабление стула с примесью крови и слизи. По данным выполненной ректороманоскопии был выявлен проктосигмоидит. Пациентка госпитализировалась в детскую больницу, лабораторно РНГА с сальмонеллезным антигеном 1:100, РНГА с дизентерийным антигеном 1:100, на основании чего установлен диагноз постинфекционного проктосигмоидита. Получала терапию Месалазином 1.5 г в сутки перорально, клизмы с Месалазином, а также Гентамицин, пробиотики. После выписки стул нормализовался, боли в животе не беспокоили, иногда отмечала примеси крови в кале. На этом фоне осенью 2002 года при контрольном анализе крови выявлена анемия средней степени тяжести (гемоглобин 82 г/л), госпитализирована на гематологическое отделение, где получала препараты железа и витамина В12 внутримышечно. После выписки чувствовала себя удовлетворительно.

В 2004 году вновь отмечалось учащение стула, появление болей в животе. Амбулаторно была выполнена ректосигмоскопия с биопсией, по данным которых впервые установлен диагноз ЯК в форме проктосигмоидита. Назначена терапия препаратом Месалазин 1 г внутрь, а также ферменты, пробиотики. В связи с отсутствием динамики и эпизодом подъема температуры тела до 39° С была выполнена фиброколоноскопия (ФКС), по данным которой имело место тотальное поражение, признаки ЯК. Увеличена доза Месалазина до 3 г в сутки, на фоне чего наблюдался положительный эффект.

Ухудшение самочувствия через полгода в виде появления ложных позывов на дефекацию, учащения стула, выполнена ФКС. Протокол исследования от 03.08.2005: *«осмотр + 10 см подвздошной кишки, просвет всех отделов не сужен, слизистая отечна не на всем протяжении, умеренно диффузно гиперемирована, сосудистый рисунок не прослеживается, на небольшом участке сигмовидной кишки смазан, в прямой кишке множественные эрозии и поверхностные язвы полигональной формы под фибрином, в остальных отделах множественные мелкие эрозии, слизистая умеренно кровоточит, заключение: ЯК, тотальное поражение, сегментарная активность?, обострение»*.

По данным гистологического исследования биоптатов, полученных во время ФКС: «неравномерная гиперплазия крипт с нарушением архитектоники, в мышечной пластинке – очаговый хронический воспалительный инфильтрат». Консультирована гастроэнтерологом, к имеющейся пероральной терапии добавлены свечи Месалазина, что дало не полный клинический эффект. Терапия была усилена приемом Преднизолона с Азатиоприном с последующим пере-

ходом на поддерживающую терапию Азатиоприном, на фоне чего наступила продолжительная ремиссия (в течение 6 лет).

В этот период, в 2008 году пациентка перестала принимать Азатиоприн (причину назвать затрудняется) и продолжила постоянный прием Месалазина 1,5 г в сутки внутрь.

В 2011 году у больной возникло обострение в виде учащения стула с примесями крови, появления болей в животе. Консультирована гастроэнтерологом, к терапии добавлен Метотрексат. При контрольном обследовании тромбоциты $20x10^9$/л, лейкоциты $2,1x10^9$/л, эритроциты $3,5x10^{12}$/л, состояние расценено как апластическая анемия, в связи с чем пациентка экстренно госпитализирована. Проводилась терапия системными стероидами, на фоне терапии отмечалась нормализация уровня лейкоцитов, тромбоцитов, а также регрессия клинических проявлений ЯК. Принимала Метилпреднизолон в дозе 26 мг в сутки в течение 3 месяцев с постепенной отменой.

После этого вплоть до 2014 года сохранялась ремиссия на фоне приема Месалазина 1,5 г в сутки. С 2014 года по 2016 год имели место частые обострения, доза Месалазина была увеличена до 3 г в сутки, два раза назначалась курсовая терапия Метилпреднизолоном в дозе 26-32 мг в сутки (на фоне чего пациентка отмечала повышение веса, изменение формы лица); при снижении дозы менее 8 мг вновь появлялась кровь в стуле, учащение его до 4-5 в сутки, что свидетельствовало о формировании гормонозависимого течения.

Осенью 2016 года дважды госпитализирована в ПСПбГМУ на терапевтическое отделение № 2 в связи с обострением. При поступлении отмечались жалобы на учащенный стул до 4-5 раз в сутки, наличие сгустков крови в кале, повышение температуры до 37,5° С. Лабораторно выявлена хроническая железодефицитная анемия (гемоглобин 110 г/л, железо сыворотки 3 мкмоль/л). С-реактивный белок (СРБ) в начале обострения был повышен до 32 мг/л, скорость оседания эритроцитов (СОЭ) составляла 24 мм/ч, уровень фекального кальпротектина – 1400 мкг/г. Проводилась терапия препаратами железа внутривенно, Месалазином 3 г в сутки перорально и 1 г в сутки ректально. На этом фоне самочувствие временно улучшалось, во вторую госпитализацию СРБ снизился до 16 мг/л, СОЭ – 14 мм/ч, уровень фекального кальпротектина составил 766,99 мкг/г. Впервые выявлены антитела ANCA IgG в титре 1:320 и ASCA IgA – 22.69 ЕД/мл.

При госпитализации выполнялась фиброгастродуоденоскопия (ФГДС), заключение: *«хронический поверхностный гастрит с очагами атрофии в выходном отделе»*. Также была проведена очередная ФКС, протокол исследования: *«осмотрены + 10 см подвздошной и вся толстая кишка, слизистая прямой кишки гиперемирована диффузно; сосудистый рисунок не прослеживается; определяются множественные эрозии под фибрином диаметром 1-2 мм. Сигмовидная кишка: слизистая отечна, гиперемирована, имеются множественные плоские эрозии под фибрином диаметром до 3 мм. В ректосигмоидном отделе определяются изъязвления полигональной формы под фибрином диаметром до 5 мм; сосудистый рисунок не прослеживается, слизистая слепой кишки, восходящей кишки розовая, прослеживается сосудистый рисунок, гаустрация сохранена. В поперечно-ободочной кишке (преимущественно левый фланк), нисходящей ободочной кишке гаустрация отсутствует, слизистая отечная, гиперемирована, сосудистый рисунок не прослеживается; с подслизистыми кровоизлияниями и эрозиями под фибрином диаметром 2 мм. Терминальный отдел подвздошной кишки: слизистая розовая, бархатистая. Заключение: ЯК (левосторонняя форма), умеренная степень активности»*.

В связи с сохраняющейся клинической и эндоскопической активностью, развитием гормональной зависимости, непереносимостью цитостатической терапии, было принято решение о начале генно-инженерной биологической терапии (ГИБТ) препаратом Этролизумаб в рамках III фазы клинического исследования. Данный препарат относится к группе анти-интегриновых моноклональных антител, препятствующих проникновению лимфоцитов из крови в слизистую оболочку кишечника за счет связывания с молекулами интегринов. Индукция ГИБТ была осуществлена в апреле 2017 года, в результате чего постепенно отменена стероидная терапия, в течение последующих 6 месяцев отмечалось клиническое улучшение в виде уменьшения частоты дефекаций и исчезновения кровянистых выделений, уменьшения болей в животе. В дальнейшем, с декабря 2017 года до января 2019 года на фоне терапии Месалазином 3 г в сутки внутрь, 1 г ректально в виде пены через день, инъекций Этролизумаба 1 раз в месяц, сохранялось хорошее самочувствие, стул оформленный 1-2 раза в сутки без патологических примесей, боли в животе не беспокоили.

Ухудшение состоялось в январе 2019 года после перенесенной ОРВИ: появились жидкий стул до 6-7 раз в сутки с примесью сгустков крови, спастические боли в нижней половине живота, проходящие после дефекации, повышение температуры тела до 38,0° С. Пациентка самостоятельно увеличила дозу Месалазина до 4 г в сутки – без положительного эффекта, в связи с чем была госпитализирована на стационарное лечение в клинику ПСПбГМУ на терапевтическое отделение №2. Лабораторно – железодефицитная анемия (гемоглобин 94 г/л, железо сыворотки 2,6 мкмоль/л), признаки воспаления (СРБ 57,6 мг/л, СОЭ 38 мм/ч). Выполнены исследования на гер-

песвирусную инфекцию, ПЦР к цитомегаловирусу (ЦМВ), вирусу Эпштейн-Барра (ВЭБ) – отрицательные.

По данным ФГДС от 08.02.19: *«рефлюкс-эзофагит: катаральный, эритематозная гастропатия, HP-положительный»*. Протокол ФКС от 18.02.19: *«осмотрена подвздошная кишка на 5 см – слизистая розовая, бархатистая. В восходящей ободочной кишке слизистая розовая с очаговой гиперемией, блестящая, сосудистый рисунок сохранен. В поперечном отделе ободочной кишки слизистая гиперемированная, отёчная, рыхлая, сосудистый рисунок не прослеживается. В нисходящем отделе слизистая гиперемированная, отёчная, сосудистый рисунок не прослеживается, определяются единичные язвы линейной формы диаметром до 1,5*0,5 см под фибрином. В сигмовидной кишке слизистая гиперемированная, рыхлая, отёчная, сосудистый рисунок не прослеживается, определяются множественные эрозии и язвы неправильной формы с наложениями фибрина. В прямой кишке слизистая гиперемированная, сосудистый рисунок прослеживается фрагментарно, не деформирован. Заключение: ЯК, высокая эндоскопическая активность». По данным гистологического исследования биоптатов: «картина катарального воспаления без нозологической принадлежности».*

Проводилась местная глюкокортикостероидная терапия, терапия препаратами парентерального железа, антибактериальными, ферментными, противовоспалительными (Месалазин) препаратами с положительным эффектом. Пациентка выписана с улучшением, рекомендовано продолжить терапию ГИБТ Этролизумаб в рамках клинического исследования, Месалазин 4 г в сутки перорально, добавить местные формы Месалазина до 2 г в сутки (данной рекомендации строго не придерживалась).

В течение 3 месяцев чувствовала себя удовлетворительно: стул 2-3 раза в сутки полуоформленный без примесей крови, отсутствие болей в животе, в связи с чем пациентка самостоятельно отменила местную терапию. В июне 2019 появилась кровь в стуле, вновь самостоятельно добавила местные формы Месалазина 500 мг в сутки ректально с временным положительным эффектом.

С августа 2019 ухудшение общего самочувствия на фоне учащения стула до 8-9 раз в сутки с примесью крови в каждой порции. Уровень гемоглобина 91 г/л. Наблюдалась амбулаторно у гастроэнтеролога, выполнена фекальная трансплантация – с временным положительным эффектом в виде снижения частоты стула, исчезновения примеси крови в стуле и ложных позывов.

Очередное ухудшение с октября 2019: после перенесенной ОРВИ вновь стала отмечать кровь в каждой порции стула, частота стула до 7-8 раз в сутки. Появились субфебрильная температура тела 37,5° С, эпизоды болей в левом подреберье. После последней плановой инъекции Этролизумаба от 28.10.19 улучшение не наступило.

В связи с потерей ответа на ГИБТ Этролизумабом, длительно сохраняющейся эндоскопической и рецидивирующей клинической активностью, пациентка 12.11.2019 г. в плановом порядке была госпитализирована на терапевтическое отделение № 2 ПСПбГМУ им. акад. И.П. Павлова с целью решения вопроса о дальнейшей тактике лечения.

В anamnesis vitae пациентки следует обратить внимание на отягощенную наследственность по онкопатологии (рак желудка у отца), в остальном – без особенностей.

При объективном обследовании выявлялась бледность кожных покровов, болезненность при пальпации в мезогастральной и левой подвздошной областях. Лабораторно обнаруживались признаки железодефицитной анемии: гемоглобин 97 г/л, железо сыворотки 2,8 мкмоль/л, повышенные воспалительные маркеры: СОЭ 27 мм/ч, СРБ 41,7 мг/л, фибриноген 3,66 г/л, ферритин 928,6 мкг/л. Уровень фекального кальпротектина составил 1084,7 мкг/г. В копрограмме признаки внешнесекреторной недостаточности поджелудочной железы, единичные эритроциты, лейкоциты до 6 клеток в полях зрения. Во время госпитализации проводился дифференциальный диагноз с хроническим аутоиммунным панкреатитом как причиной болевого абдоминального синдрома в левом подреберье: иммунологических (отрицательный IgG4), а также инструментальных (УЗИ, мультиспиральная компьютерная томография (МСКТ) органов брюшной полости (ОБП)) данных за панкреатит не получено. Исключен инфекционный генез как причина длительно сохраняющегося воспаления на фоне ГИБТ Этролизумабом (отрицательные анализы на ВЭБ, ЦМВ и клостридиальный токсин А/В).

Выполнено УЗИ кишечника 27.11.19, данные из протокола: *«в нисходящем отделе ободочной кишки стенки неравномерно утолщены до 0,5-0,6 см за счет всех слоев, слоистость сохранена, эхогенность повышена. В сигмовидном отделе стенки толщиной до 0,65 см с выраженным утолщением подслизистого слоя до 0,55 см. Рядом с сигмовидной кишкой определяется гипоэхогенный лимфоузел размером 0,6 х 0,6 см».*

По данным МСКТ ОБП от 21.11.19: *«определяется утолщение стенок нисходящей ободочной кишки до 6,5 мм. Визуализируются множественные мезентериальные лимфатические узлы размерами до 10,5х 7,0 мм, параколярные – до 8,9х6,6 мм, парапанкреальные – до 20,4х12,3 мм».*

На ФКС от 03.12.19 выявлены следующие патологические изменение: *«В нисходящей кишке и проксимальной части сигмовидной кишки слизистая*

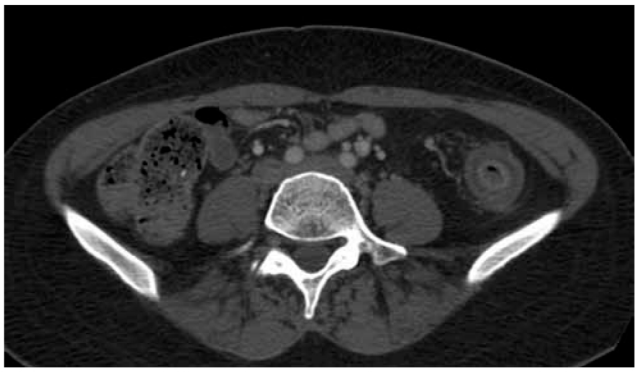

А



В

Рис. 1. А – МСКТ ОБП. Определяются увеличенные мезентериальные л/у, утолщение стенок нисходящей ободочной кишки; В – МСКТ ОБП. Визуализируются множественные л/у, раздутые петли кишечника

*диффузно гиперемированная, отёчная, сосудистый рисунок не определяется, складки и гаустры не визуализируются, на фоне отёчной и гиперемированной слизистой определяются эрозии 0,2*0,5 см под фибрином, полигональные сливные язвы под фибрином, визуализируется участок изменений слизистой по типу «булыжной мостовой». Просвет дистальной части сигмовидной кишки не изменён, слизистая диффузно гиперемированная, отёчная, сосудистый рисунок прослеживается фрагментарно, определяются множественные эрозии под фибрином диаметром до 0,4 см. Просвет прямой кишки не изменен. Слизистая гиперемированная, отёчная, сосудистый рисунок смазан, прослеживается фрагментарно».*

По данным гистологического исследования полученного материала в подвздошной кишке – *«инфильтрат в собственной пластинке слизистой оболочки представлен лимфоцитами, макрофагами, плазматическими клетками, немногочисленными лейкоцитами»* (рис. 2.) Микропрепарат: гиперплазия лимфоидной ткани подвздошной кишки), в восходящей ободочной также лимфоплазмоцитарная инфильтрация в пределах собственной пластинки, в поперечно-ободочной кишке *«встречаются мелкие поверхностные эрозии... Крипты с признаками нарушения архитектоники, крипт-абсцессы... Строма собственной пластинки слизистой умеренно отечная, инфильтрат распределен диффузно... представлен плазматическими клетками, лимфоцитами, макрофагами, лейкоцитами (нейтрофильными и эозинофильными)»*. В нисходящей ободочной кишке фрагмент *«с подострым/хроническим язвенным дефектом с некротическими массами на поверхности и созревающей грануляционной тканью в дне»*.

Суммируя вышеизложенное, на момент госпитализации в ноябре 2019 года, у пациентки молодого возраста с отягощенной наследственностью по онкопатологии, без вредных привычек, ведущими в клинической картине были колитический (дефекация до 4-5 раз в сутки с примесью сгустков темной крови в каждой порции, ложные позывы на дефекацию до 5 раз в сутки, постоянное вздутие живота), общевоспалительный (повышение температуры тела до 37,5° С, снижение веса на 4 кг за последние 3 месяца, уровень СРБ 42 мг/л, СОЭ 27 мм/ч, ферритина 928,6 мкг/л, фекального кальпротектина 1084,7 мкг/г), анемический (гемоглобин 97 г/л, железо сыворотки 2,8 мкмоль/л) и абдоминальный болевой (боли в нижней половине живота и мезогастральной области спастического характера, проходящие после дефекации или приема спазмолитика, а также левом подреберье, не связанные с приемом пищи) синдромы. Пациентка длительно (с 13 лет) страдает ВЗК тяжелого течения, имеет непереносимость цитостатической терапии, в анамнезе – развитие стероидозависимого течения (впоследствии преодолено), отмечает потерю ответа на ГИБТ Этролизумабом. В рамках диффе-

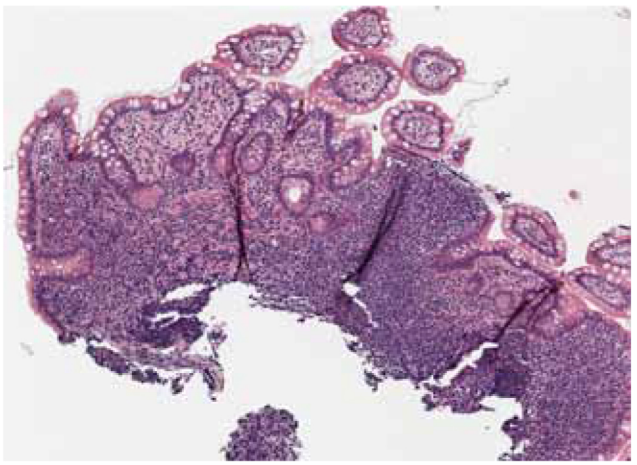

Рис. 2. Ифильтрат в собственной пластинке слизистой оболочки представлен лимфоцитами, макрофагами, плазматическими клетками, немногочисленными лейкоцитами

ренциальной диагностики исключены хронический аутоиммунный панкреатит, клостридиальная , ЦМВ и герпесвирусные инфекции. С учетом полученных данных обследования (лабораторных, морфологических, инструментальных – УЗИ кишечника, ФКС, МСКТ ОБП) диагноз ЯК оказался сомнителен (см. таблицу). Дифференциально-диагностические признаки ВЗК у пациентки Б.).

Таким образом, был установлен диагноз:

Основной: Болезнь Крона, колит, воспалительная форма, тяжелое стероидозависимое течение, непереносимость Метотрексата (апластическая анемия от 2011 г.), преодоленная стероидозависимость с последующей потерей ответа на ГИБТ Этролизумабом, сохраняющаяся высокая клиническая и эндоскопическая активность (в меньшей степени – в прямой кишке, на фоне местной терапии 5-АСК), тяжелая атака.

Осложнения: Хроническая анемия легкой степени смешанной этиологии (постгеморрагическая, железодефицитная, хронического заболевания (АХЗ)).

Сопутствующий: ГЭРБ, катаральный рефлюкс-эзофагит. Хронический поверхностный гастрит, HP(+), вне обострения. Тревожно-фобическое расстройство.

26.11.19 осуществлен выход из клинического исследования ГИБТ Этролизумаб в связи с потерей ответа. С учетом длительного тяжелого течения заболевания, сохраняющейся высокой клинико-эндоскопической активности, непереносимости Метотрексата, 08.04.2020 была проведена индукция терапии ГИБТ анти-ФНО препаратом Адалимумаб по стандартной схеме. В рамках поддерживающей

Таблица

Дифференциально-диагностические признаки ВЗК у пациентки Б.

Язвенный колит	Болезнь Крона
Клинические данные	
Диарея до 10 раз/сутки при обострениях Кровь в стуле (от следов до сгустков) Тенезмы Вздутие живота Умеренные боли по левому фланку	Эпизоды интенсивных болей в животе
Лабораторные данные	
АНЦА IgG 1:320 (от дек. 2016) ↑ СОЭ максимально до 38 мм/ч (от февр. 2019)	↑ ASCA IgA 22,69 Е/мл (от дек.2016) ↑ СРБ максимально до 57,6 мг/л (от февр. 2019)
УЗИ кишечника, МСКТ ОБП	
	утолщение стенки нисходящей ободочной кишки до 0,5-0,6 см за счет всех слоев – в норме меньше 3 мм (УЗИ, МСКТ от ноября 2019) внутрибрюшная лимфоаденопатия (МСКТ от ноября 2019)
Видеоколоноскопия	
Первоначально – проктосигмоидит, левостороннее поражение, затем – тотальный колит; подвздошная кишка макроскопически интактна Гиперемия, отек слизистой непрерывного характера, множественные плоские эрозивные, язвенные дефекты под фибрином Смазанность, отсутствие сосудистого рисунка	Сегментарность поражения (авг. 2005, затем – дек. 2019) Участок изменения слизистой нисходящей ободочной кишки по типу «булыжной мостовой» (дек. 2019) Формирование линейных рубцов в дистальной части сигмовидной кишки (авг. 2020)
Гистологическое исследование	
Крипты с признаками нарушения архитектоники, крипт-абсцессы поперечно-ободочной, прямой кишки Лимфо-плазмоцитарная инфильтрация в пределах собственной пластинки слизистой оболочки во всех отделах	Хронический илеит с формированием лимфо-плазмоцитарных инфильтраций в пределах собственной пластинки Участки грубого склероза, зрелой грануляционной ткани в слизистой оболочке; лимфоидные скопления в подслизистой основе прямой кишки Сохранение слизеобразования

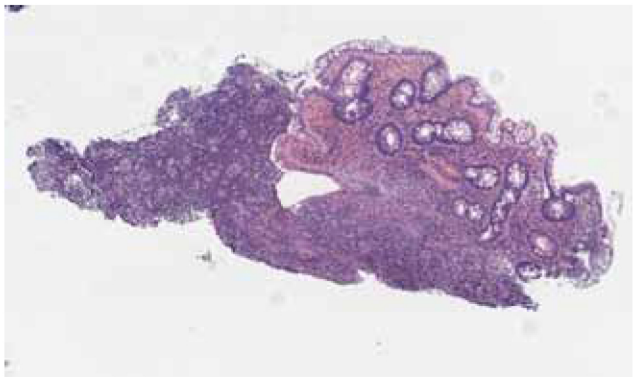

Рис. 3а. Микропрепарат: край язвенного дефекта с полиповидно-перестроенной слизистой оболочкой

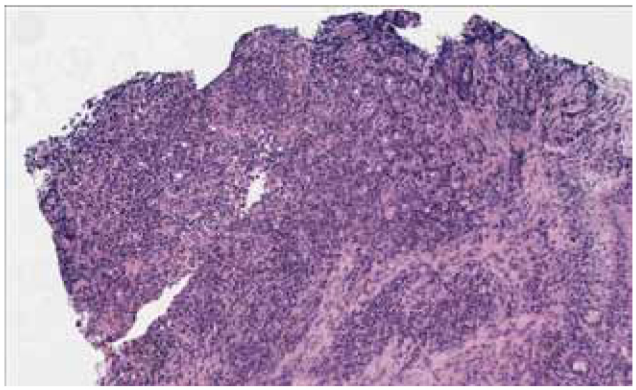

Рис. 3б. Микропрепарат: дно язвенного дефекта с грануляционной тканью). Прямая кишка – «Архитектоника слизистой оболочки и крипт резко нарушена... Строма собственной пластинки слизистой оболочки с участками грубого склероза, зрелой грануляционной тканью. Плотность инфильтрата умеренно повышена, представлен плазматическими клетками (довольно много), лимфоцитами, макрофагами, лейкоцитами... Подслизистая основа – отечная, содержит лимфоидные скопления... Слизеобразование сохранено»

терапии в настоящее время проводится подкожное введение препарата Адалимумаб 40 мг каждые 2 недели. Также продолжается терапия препаратом Месалазин 4 г перорально ежедневно и 1 г ректально через день.

На фоне проводимой терапии к настоящему моменту (октябрь 2020 года) у пациентки Б. регрессировали клинические проявления колитического синдрома (стул 1-2 раза в сутки, оформленный или кашицеобразный, патологических примесей нет), болевого абдоминального синдрома (боль в животе отрицает, при пальпации мягкий, безболезненный), лабораторные показатели воспалительного синдрома (С-реактивный белок <3.00 мг/л, фибриноген 2,9 г/л, СОЭ 13 мм/ч) и анемического синдрома (гемоглобин 123 г/л, железо сыворотки 15,1 мкмоль/л). Отмечается положительная эндоскопическая динамика (рубцевание язвенных дефектов, уменьшение выраженности воспалительных изменений). Протокол видеоколоноскопии (ВКС) от 25.08.20: *«В левых отделах гаустры и складки сглажены. Слизистая поперечно-ободочной кишки розовая, сосудистый рисунок усилен, перестроен. В нисходящей кишке и проксимальной части сигмовидной кишки слизистая диффузно гиперемированная, отёчная, с внутрислизистыми кровоизлияниями, сосудистый рисунок не определяется, складки и гаустры не визуализируются, определяются эрозии Д до 4-5мм, под фибрином. Просвет дистальной части сигмовидной кишки не изменён, слизистая очагово гиперемированная, сосудистый рисунок изменен, прослеживается фрагментарно, определяются линейные белесоватые рубцы размерами до 15*5мм. Просвет прямой кишки не изменен. Слизистая гиперемированная, сосудистый рисунок усилен, прослеживается фрагментарно. Определяются линейные белесоватые рубцы размерами до 7*3мм. Хронический внутренний геморрой, вне обострения»*. При гистологическом исследовании полученных биоптатов определяется хроническая воспалительная инфильтрация в пределах собственной пластинки слизистой оболочки во всех отделах кишки, нарушение архитектоники крипт. Язвенные дефекты при гистологическом исследовании выявлены не были.

Обсуждение

Данный клинический случай демонстрирует пересмотр диагноза ЯК в пользу БК. На протяжении 18 лет клиническая, эндоскопическая и гистологическая картина у пациентки в большей степени соответствовали ЯК. Обращали на себя внимание боли в животе, возникшие с момента дебюта заболевания, что более характерно для БК. Также нетипичными были описание сегментарной активности при ФКС и обнаружение при гистологическом исследовании воспалительного инфильтрата в мышечной пластинке в 2005 году. Однако в последующие годы наблюдения диагноз ЯК не вызывал сомнений, вплоть до госпитализации в ноябре 2019. И хотя на сегодняшний момент окончательным диагнозом является БК, данные гистологического исследования от августа 2020 соответствуют изменениям при ЯК. Трудно сказать, сосуществуют ли два заболевания у этой пациентки или мы наблюдаем трансформацию одной нозологии в другую. При этом остается до конца не известно, что именно способствовало метаморфозу. Важно подчеркнуть, что развитие у пациентки Б. признаков БК существенно ухудшает прогноз течения заболевания кишечника, учитывая известные грозные осложнения данного заболевания (развитие кишечной непроходимости, перфорации кишки,



Рис. 4а. ВКС: интактная слизистая слепой кишки



Рис. 4б. ВКС: диффузно гиперемированная, отечная слизистая проксимальной части сигмовидной кишки с эрозиями под фибрином



Рис. 4в. ВКС: слизистая дистальной части сигмовидной кишки с перестроенным сосудистым рисунком, линейными белесоватыми рубцами

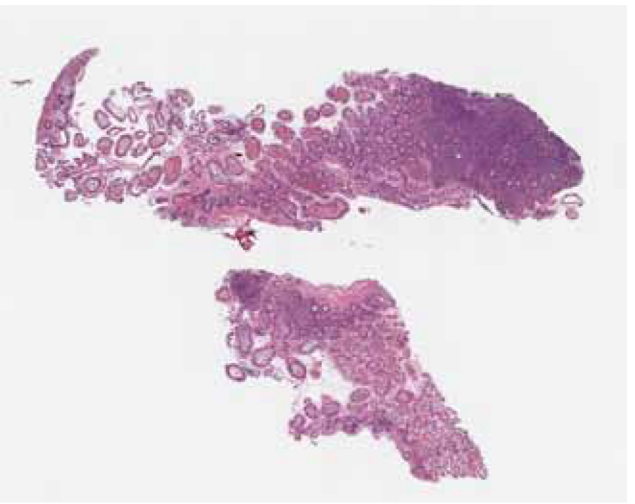

Рис. 5а – Микропрепарат: гиперплазия лимфоидной ткани подвздошной кишки

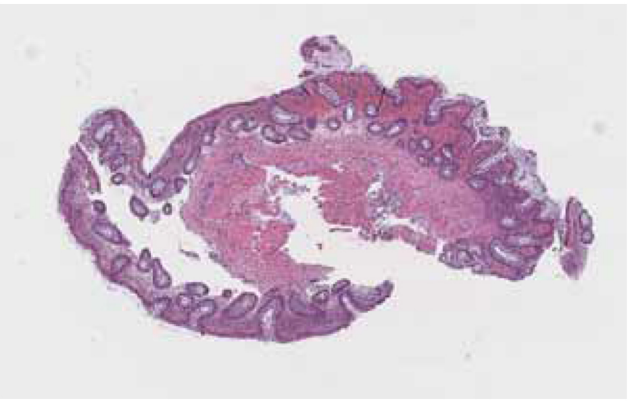

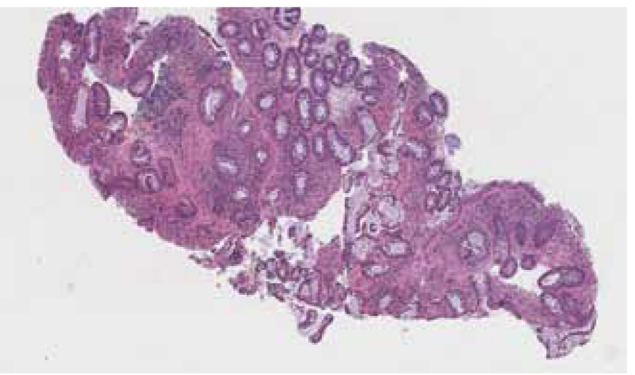

Рис. 5б, рис. 5в – Микропрепараты: фрагменты слизистой оболочки толстой кишки с хроническим воспалением в собственной пластинке и нарушением архитектоники крипт

формирование свищей, перианальных поражений, инфильтратов и абсцессов брюшной полости), еще более тяжелые, чем при ЯК. В этой связи, пациентка должна находиться под постоянным наблюдением специалистов и продолжать ГИБТ анти-ФНО (при их неэффективности – переход на другие группы био-

логических препаратов – анти-интерлейкиновые или ингибиторы Янус-киназ), как наиболее эффективный в настоящее время способ поддержания ремиссии и предотвращения осложнений [2, 3, 4].

Список сокращений

5-АСК – 5-аминосалициловая кислота
АХЗ – анемия хронических заболеваний
БК – болезнь Крона
ВЗК – воспалительные заболевания кишечника
ВЭБ – вирус Эпштейна-Барр
ГИБТ – генно-инженерная биологическая терапия
МРЭ – магнитно-резонансная энтерография
МСКТ – мультиспиральная компьютерная томография
ПЦР – полимеразная цепная реакция
РНГА – реакция непрямой гемагглютинации
СОЭ – скорость оседания эритроцитов
СРБ – С-реактивный белок
УЗИ – ультразвуковое исследование
ФГДС – фиброгастродуоденоскопия
ФКС – фиброколоноскопия (ВКС – видеоколоноскопия)
ФНО – фактор некроза опухолей
ЦМВ – цитомегаловирус
ЯК – язвенный колит
ANCA – Anti-neutrophil cytoplasmic antibodies
ASCA – Anti-Saccharomyces cerevisiae antibodies
HP – Helicobacter pylori

Литература

1. Головенко О.В. Воспалительные заболевания кишечника. Клинические, эндоскопические, морфологические аспекты диагностики. Принципы современной терапии / О.В. Головенко, С.Г. Хомерики, Е.В. Иванова, Е.Д. Фёдоров, А.О. Головенко. – М.: Прима Принт, 2017. – 180 с.

2. Евдокимова Е.Ю. Сложные вопросы лечения воспалительных заболеваний кишечника в реальной клинической практике / Е.Ю. Евдокимова, О.В. Чеснокова, И.Л. Мухина, и др. // Тихоокеанский медицинский журнал. – 2019. – 3. – С. 76-79.

3. Клинические рекомендации Российской гастроэнтерологической ассоциации и Ассоциации колопроктологов России по диагностике и лечению болезни Крона // Колопроктология. 2017. № 2. С. 7–29.

4. Клинические рекомендации Российской гастроэнтерологической ассоциации и Ассоциации колопроктологов России по диагностике и лечению язвенного колита // Колопроктология. 2017. № 1. С. 6–30.

5. Chen G.I. Two for one: Coexisting ulcerative colitis and Crohn's disease / G.I. Chen, F. Saibil, I. Morava-Protzner // Can J Gastroenterol. – 2002. – 16(1). – P. 29-34.

6. Dwarakanath A.D. 'Conversion' from ulcerative colitis to Crohn's disease associated with corticosteroid treatment / A.D. Dwarakanath, J. Nash, J.M. Rhodes // Gut. – 1994. – 35(8). – pp.1141–1144.

7. GBD 2017 Inflammatory Bowel Disease Collaborators. The global, regional, and national burden of inflammatory bowel disease in 195 countries and territories, 1990–2017: a systematic analysis for the Global Burden of Disease Study 2017 // Lancet Gastroenterol Hepatol. – 2020. – 5. – P. 17–30.

8. Maaser C. ECCO-ESGAR Guideline for Diagnostic Assessment in Inflammatory Bowel Disease / C. Maaser, A. Sturm, S.R. Vavricka et al. // Journal of Crohn's and Colitis. – 2019. – P. 144–164.

9. Mitsuyama K. Antibody markers in the diagnosis of inflammatory bowel disease / M. Niwa, H. Takedatsu, H. Yamasaki et al. // World J Gastroenterol. – 2016. – 22. – P. 1304–1310.

10. Wiesen Ari. Factors Associated with Conversion of an Ulcerative Colitis Diagnosis to Crohn's Disease / A. Wiesen, S. Katz, B.F. Liu et al. // American Journal of Gastroenterology. – 2008. – 103. – P. S420.

На обложке



На первой странице обложки – Мариенталь, или Бип (1795–1797 гг., архитектор В. Бренна) – замок у развилки рек Славянка и Тызва в Павловске. Архитектурный каприз Павла I. Вокруг крепости по всем правилам бастионной системы устроены земляные фортификации (бастионы, равелины, люнеты, флеши). В 1790-х годах был разбит парк, а на реке Славянке сделана запруда – Мариентальский пруд. Бип числился в реестре военных крепостей империи до 1811 года. Здание использовалось и в гражданских целях – первая в стране школа для глухонемых (1807–1810), военный лазарет, учебные заведения. После 1917 года там размещался детский дом, позднее военкомат. Во время ВОВ здание полностью сгорело. До середины 2000-х годов пустая каменная коробка стояла заброшенной, так как памятник не попал в состав Павловского музея-заповедника и остался без государственной охраны. В настоящее время замок восстановлен и находится в частной собственности.